RG Cervicalcolumna av barn

Endring siden forrige versjon
Endret stråleretning til 10° caudo-craniell, gjelder front og skråprojeksjonene

Barn som ikke er henvist fra barnelege/-ortoped: Henvisning skal vurderes av barneradiolog før det tas bilder

Ved **skade** skal pasienten henvises til en ortoped som vurderer om det skal gjøres CT, evt. ingen bildediagnostikk, se Retningslinjer ved henvisning og booking; RG Columna og/eller bekken og hofter på barn under 18 år (A.1.1/2.2.1-03)

Indikasjon	Smerteutredning	*Front AP, Side, Skrå høyre, Skrå venstre*
	Instabilitet	*Side ekstensjon, Side fleksjon*

FRONT AP	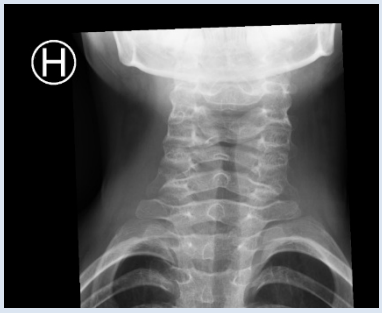	Illustrasjon settes inn her
INFORMASJON		
POSISJONERING	Pasienten står i rett AP posisjon uten rotasjon av hodet eller thorax (kan eventuelt tas liggende ved behov). Haken løftes slik at linjen mellom hake og bakre skallegrop følger stråleretning. Kollimer til hudkant lateralt, samt omtrent ytre øregang øverst og sternoclavicularledd nederst.	
SENTRERING	C4	
STRÅLERETNING	10° Caudo-craniell	
BILDEKRITERIER	Nakken fremstilles uten rotasjon med processus spinosus midt på virvel corpus, samt sternoclavicularledd like langt fra columna. Hele C3 fremstilles, ned til TH2/TH3. Åpent ledd mellom virvel corpus.	
KOMMENTAR	Er det vanskelig å fremstille åpne ledd kan man justere stråleretning ytterligere.	
SIDE		Illustrasjon settes inn her
INFORMASJON		
POSISJONERING	Pasienten stående rett med venstre skulder mot detektor (kan eventuelt tas liggende ved behov). Pasienten slapper av i og feller skuldrene maksimalt ned og frem. Dra mandibula noe frem. Inkluder nesten hele fremre og bakre hudkant, samt fra ytre øregang til over C7.	
SENTRERING	C4	
STRÅLERETNING	0°	

BILDEKRITERIER	Deler av C1 ned til hele C7 fremstilles rett fra siden. C7 kan være overprojisert av anatomi over skuldre/øvre thorax avhengig av pasientens anatomi.	
KOMMENTAR		
SKRÅ HØYRE		Illustrasjon settes inn her
INFORMASJON		
POSISJONERING	Pasienten står i AP med venstres side mot detektor og skrås 45° med høyre side ut fra detektor. Hodet kan roteres ytterligere noe mer for å hindre at øvre deler av columna overprojiseres av mandibula. Inkluder deler av bløtdeler på hver side av columna, samt ytre øregang og hele C7.	
SENTRERING	C4	
STRÅLERETNING	10° caudo-craniell	
BILDEKRITERIER	Foramen intervertebralis fremstilles åpne med god fremstilling av pediklene fra C2 til C7. Mandibula skal ikke overprojisere columna, og skallebasis skal ikke overprojisere C1.	
KOMMENTAR		
SKRÅ VENSTRE		Illustrasjon settes inn her
INFORMASJON		
POSISJONERING	Pasienten står i AP med høyre side mot detektor og skrås 45° med venstre side ut fra detektor. Hodet kan roteres ytterligere noe mer for å hindre at øvre deler av columna overprojiseres av mandibula. Inkluder deler av bløtdeler på hver side av columna, samt ytre øregang og hele C7.	
SENTRERING	C4	
STRÅLERETNING	10° caudo-craniell	
BILDEKRITERIER	Foramen intervertebralis fremstilles åpne med god fremstilling av pediklene fra C2 til C7. Mandibula skal ikke overprojisere columna, og skallebasis skal ikke overprojisere C1.	
KOMMENTAR		
SIDE EKSTENSJON		Illustrasjon settes inn her
INFORMASJON	Ved skade innen siste 3 uker skal ikke ekstensjon gjøres. Ta da vanlig side.	

POSISJONERING	Pasienten stående rett med venstre skulder mot detektor. Pasienten slapper av i og feller skuldrene maksimalt ned og frem. Hodet lenes maksimalt bakover. Inkluder nesten hele fremre og bakre hudkant, samt fra ytre øregang til over C7.	
SENTRERING	C4	
STRÅLERETNING	0°	
BILDEKRITERIER	Deler av C1 ned til hele C7 fremstilles rett fra siden. C7 kan være overprojisert av anatomi over skuldre/øvre thorax avhengig av pasientens anatomi. Merk bildet med «ekstensjon».	
KOMMENTAR		
SKRÅ FLEKSJON		Illustrasjon settes inn her
INFORMASJON	Ved skade innen siste 3 uker skal ikke fleksjon gjøres. Ta da vanlig side.	
POSISJONERING	Pasienten stående rett med venstre skulder mot detektor. Pasienten slapper av i og feller skuldrene maksimalt ned og frem. Nakken krummes og haken dras ned og inn mot brystet så mye som mulig. Inkluder nesten hele fremre og bakre hudkant, samt fra ytre øregang til over C7.	
SENTRERING	C4	
STRÅLERETNING	0°	
BILDEKRITERIER	Deler av C1 ned til hele C7 fremstilles rett fra siden. C7 kan være overprojisert av anatomi over skuldre/øvre thorax avhengig av pasientens anatomi. Merk bildet med «fleksjon».	
KOMMENTAR		

Referanser

Vedlegg

V01	Retningslinjer ved henvisning og booking; RG Columna og/eller bekken og hofter på barn under 18 år (A.1.1/2.2.1-03)
V04	750 CT Cervicalcolumna barn (A.1.1/6.1.6.2.7-18)

Slutt på Prosedyre